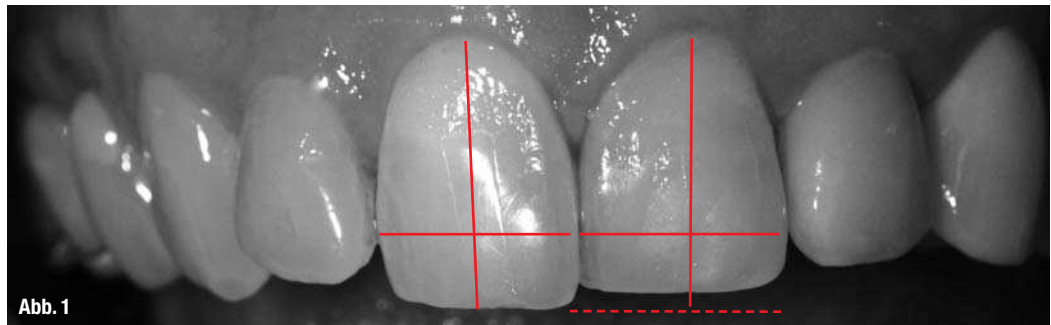


# Non-Prep Veneers bei Zahnbreiten- differenz im Frontzahnbereich

**Autoren**\_Prof. Dr. Marcel Wainwright, ZTM Shahab Esfarjani

**Abb. 1**\_ Schwarz-Weiß-Aufnahme  
mit Darstellung der  
Zahntextur und -größe.



Non-Prep Veneers stellen nach wie vor die Königsdisziplin in der ästhetischen Veneer-Restauration dar, da sie ein hohes Maß an intensiver Diagnostik, optimale Voraussetzungen, eindeutige Kommunikation und überragende zahntechnische Qualitäten abverlangen. Obwohl schon seit über 20 Jahren bekannt und in den USA etabliert, sind Non-Prep Veneers in der deutschen Zahnheilkunde relativ wenig bekannt und angewandt. In der Literatur ist bis dato die Datenlage auch noch verhältnismäßig übersichtlich, eine PubMed-Recherche ergab 14 Einträge unter dem Stichwort „Non-Prep Veneer“ (Stand 8. Dezember 2013). Mit Sicherheit stellt diese Art der Versorgung die schonendste und minimalinvasivste Methode in der kosmetischen Zahnheilkunde dar. In diesem klinischen Fallbeispiel wird auch bei schwierigen ästhetischen Situationen der Einsatz von Non-Prep Veneers und die optimale ästhetische Rehabilitation dargestellt.

## Fallbeispiel

Eine seit Jahren in unserer Praxis betreute Patientin erschien nach Kronenversorgung an Zahn 22, die bei

uns durchgeführt worden ist, mit dem Wunsch, ebenfalls Zahn 21 zu restaurieren. In der Anamnese gab es keine besonderen Auffälligkeiten, die Patientin wies eine sehr gute Mundhygiene auf, hatte keine Allgemeinerkrankungen, war Nichtraucher und besaß eine sehr gute Compliance.

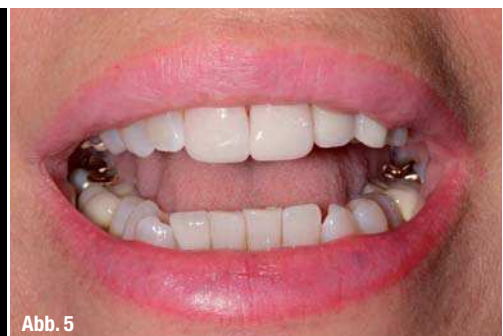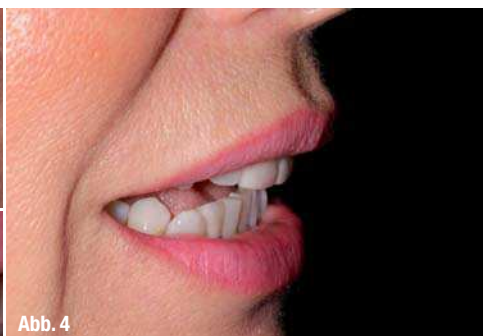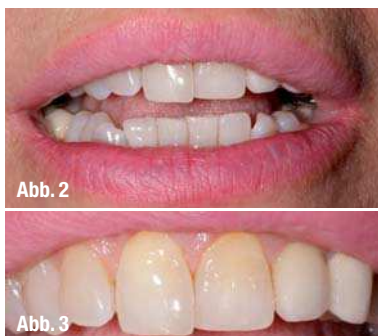Wie in der Abbildung 1 ersichtlich, weisen beide medialen Einser im zervikalen Drittel Schmelzdysplasien und vertikale Schmelzrisse auf. Gleichzeitig erscheint der Zahn 21 im Inzisalkantenbereich durch eine palatinal retrudierte Position kürzer als Zahn 11. Eine Schwarz-Weiß-Aufnahme ist hier sinnvoll, damit die Oberflächenstruktur deutlicher wird. Da es sich bei der Patientin um eine Künstlerin mit „scharfem ästhetischen“ Blick handelt, war hier eine klare Kommunikation und Prä-Diagnostik obligat, um Enttäuschungen oder falsche Erwartungen zu vermeiden. Interessant war, dass die Patientin lediglich die Behandlung im Oberkiefer anstrebte und mit der Ästhetik des Unterkiefers zufrieden war und hier keine Behandlung wünschte. Nach Aufklärung, Beratung und alternativen Behandlungsvorschlägen entschied sich die Patientin letztendlich für zwei Non-Prep Veneers Regio 11 und 21.

**Abb. 2**\_ Lippenprofil der Patientin  
vor der Behandlung.

**Abb. 3**\_ Close-up der Frontzahn-  
situation mit Darstellung  
des Farbspiels.

**Abb. 4**\_ Try-in Veneers mit  
Lateralansicht und Artikulation der  
Patientin (S-Laut).

**Abb. 5**\_ Frontalansicht der  
Try-in Veneers.



Das Lippenbild der Patientin (Abb. 2) zeigt die jugendhafte Erscheinung im Mundbereich und die gesunden, hellen Zähne der 65-jährigen Patientin. Auch im kosmetisch-ästhetischen Bereich wird die Tendenz spürbar, dass sich der Altersdurchschnitt nach oben verschiebt.

Die Nahaufnahme der OK-Frontsituation in Farbe (Abb. 3) verdeutlicht das Farbspiel im cervikalen Bereich und bietet eine wichtige Information für das zahntechnische Labor, ebenso bietet die Lateralansicht wichtige Informationen für den Lippen-Support und die Phonetik (Abb. 4). Mit der Patientin wurden die Fotografien am Bildschirm besprochen und es wurde erläutert, dass mit Non-Prep Veneers keine Breitenharmonisierung der Einser möglich sei, da ansonsten hier ablativ gearbeitet werden musste, was die Patientin ablehnte. Folglich war ihr bewusst, dass Zahn 21 auch nach der Versorgung breiter als Zahn 11 bleiben würde.

### Wax-up und Try-in Veneers

Auf Basis des Wax-ups, welches idealerweise schon hochästhetisch angefertigt (Meister-Schaumodelle, Ästhetik-Wachs mit verschiedenen Farben, anatomisch ideale Position, ausgeprägte, dem Wünschen des Patienten angepasste Merkmale) und dem Patienten gezeigt wurde, konnten die Try-in Veneers in der Farbe A1 hergestellt (Anaxdent Deutschland) werden (Abb. 8), welche mit der Try-in Paste des Befestigungscomposites auf den Zähnen befestigt werden. Dies stellt die optimale Patientenkommunikation dar, es konnte jetzt hier „live und in Farbe“ im Mund die Try-in Veneers so lange „präpariert“ werden, bis dass der Patient und Behandler dem visualisierten Behandlungsvorschlag zugestimmt haben. Der Patient wurde angewiesen, S-Laute zu artikulieren, um sicherzustellen, dass die Phonetik nicht beeinträchtigt wird. Nach Präparation, falls nötig, wird das Try-in Veneer dem Patienten gezeigt. Dies sollte fotografisch (Lip at rest, leichte Mundöffnung, Lächeln, Lachen) und in der Karteikarte dokumentiert werden. Über diese Situation wird dann entsprechend eine Abformung genommen (Abb. 6), und dies ist die klare und eindeutige Vorgabe für den Zahntechniker mit „zero tolerance“, was Zahnlänge und -form betrifft, die Arbeit herzustellen. Standardisiert werden Patienten, die Veneer-Versorgungen erhalten, mindestens eine Woche vor Eingliederung gebleicht, damit eine möglichst helle Grundlage unter der Keramik für ideale Farbgebung sorgen kann.

### Veneer-Herstellung

Ästhetische Non-Prep Veneers im Frontzahnbereich erfordern höchste Ansprüche an Zahntechniker und Materialien. Bewährt hat sich in der Zusammenar-

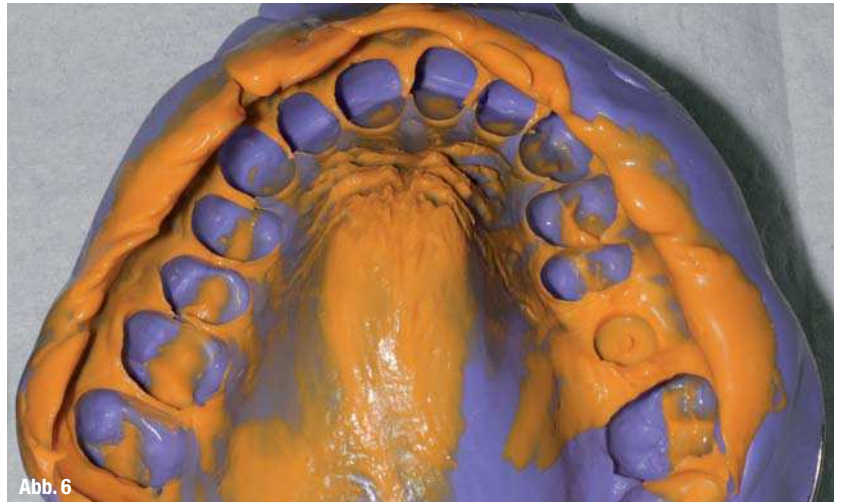

Abb. 6

beit mit ZTM Shahab Esfarjani, ein Elève der Schweizer Oral Design Willi Geller Schule, das Schichten auf einer Platinfolie mit einer Feldspatkeramik. Neben der Ästhetik ist hier auch aus werkstoffkundlicher Sicht zu erwähnen, dass die Platinfolie keine Hitze speichert und damit negativen Einfluss auf die Keramik hat. Um ein Optimum an ästhetischen Resultaten zu erzielen, kam ZTM Herr Esfarjani mitsamt Equipment in die Praxis, um „live und vor Ort“ zu schichten. Dies garantiert eine optimale Anpassung der Farbe und Helligkeit (Value) an die benachbarten Zähne in Abstimmung mit dem Patienten, die in der Regel hohe Ansprüche an die ästhetische Versorgung haben (Abb. 7). Zur Anwendung kam die Keramik GC Initial MC (Fa. GC, Deutschland), welche auf feuerfesten Stümpfen (Cosmotec Vest, Fa. GC, Deutschland) geschichtet worden ist.

### Einsetzen der Veneers

Entscheidend für den Erfolg bei einer Non-Prep Veneer-Versorgung ist das Zementieren. Der Techniker kann noch so brillant arbeiten, wenn der Zahnarzt

Abb. 6 \_ Polyether-Abformung der Situation mit Try-in Veneers.

Abb. 7 \_ ZTM Shahab Esfarjani bei der Live-Schichtung in unserer Praxis.

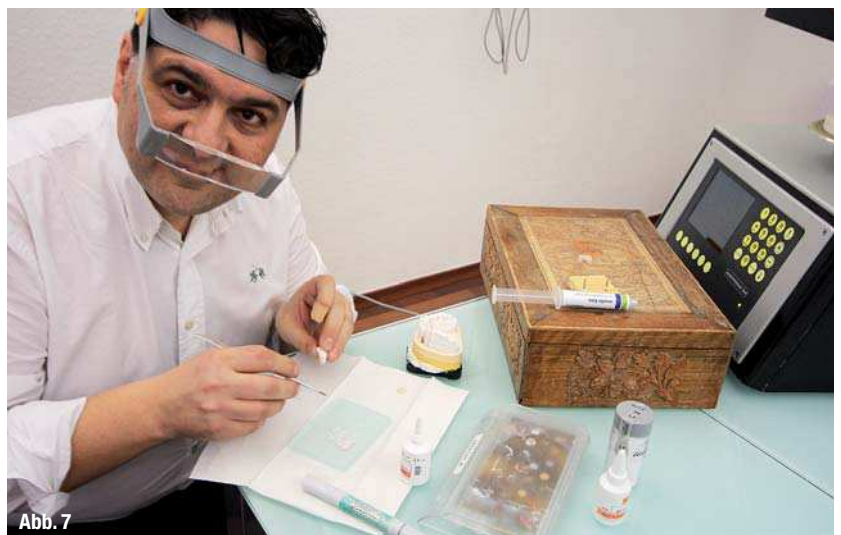

Abb. 7

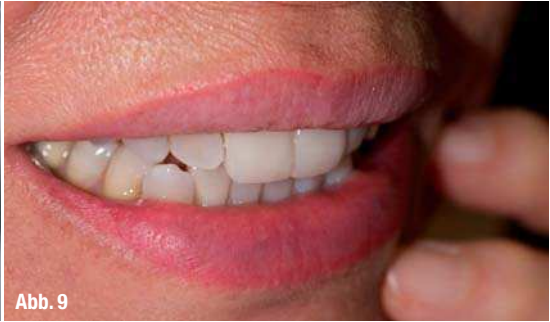


Abb. 8

Abb. 9

**Abb. 8\_** Non-Prep Veneers vor dem Einsetzen.

**Abb. 9\_** Non-Prep Veneers in situ, eine glückliche Patientin.

bei dem adhäsiven Befestigen Fehler begeht, ist der Erfolg nur von kurzer Dauer. Verfärbungen, Randspalten, Frakturen oder immer wieder herausfallende Veneers können mitunter zu erheblichen Verstimmungen auf Patienten- und Behandlerseite führen. In unserer Praxis kommt als adhäsives Befestigungscomposite der Wahl Vitique der Firma DMG standardisiert zum Einsatz. Es bietet die Möglichkeit, über Try-in Pasten bestehend aus acht Farben die Farbe für das adäquate Einkleben der Veneers zu sichern. Gleichzeitig bietet es dem Behandler die Option, sowohl licht- als auch dualhärtend zu arbeiten, und die Überschüsse beim Zementieren lassen sich wegen einer optimierten Gelpphase problemlos entfernen. Nach dem Einsetzen werden die Composite-Überschüsse mit einem 12er-Scalpell vorsichtig entfernt und die Veneers nach dem Einsetzen mit feinkörnigen Diamanten und Polierern ausgearbeitet und Okklusion und Artikulation überprüft. Abbildung 9 zeigt die harmonische Inkorporation in das Gesamtbild, selbst bei imperfekter Unterkieferfront. Die Patientin signalisierte sofort nach dem Einsetzen ihre absolute Zufriedenheit, die Close-up-Aufnahme zeigt die harmonische Anpassung an die Restzähne, die Herausforderung lag hier eindeutig in der richtigen Farbwahl respektive unterschiedlicher optischer Phänomene bei Vorhandensein einer vollkeramischen Krone und unterschiedlicher Schichtdicken der Veneers. Durch die Live-Schichtung ist es dem Techniker vor Ort möglich, auf die Patientenwünsche optimal einzugehen, sodass auch in diesem

anspruchsvollen Fall das für den Patienten optimale Ergebnis erzielt werden konnte.

### Diskussion

Non-Prep Veneers stellen eine optimale Versorgungsform in der ästhetischen Zahnmedizin dar, die nach Möglichkeit immer minimalinvasiv sein sollte. Eine optimale Planung, das perfekte Zusammenspiel zwischen Zahntechniker und Zahnarzt und eine klare Kommunikation mit dem Patienten sind Voraussetzung für den langfristigen Erfolg und die Zufriedenheit auf beiden Seiten.

**Abb. 10\_** Intraoraler Situs mit eingesetzten Non-Prep Veneers. Die Breitenunterschiede der beiden mittleren Incisivi ist wegen der Harmonisierung in Position, Farbe und Form weniger auffällig als vor der Behandlung.

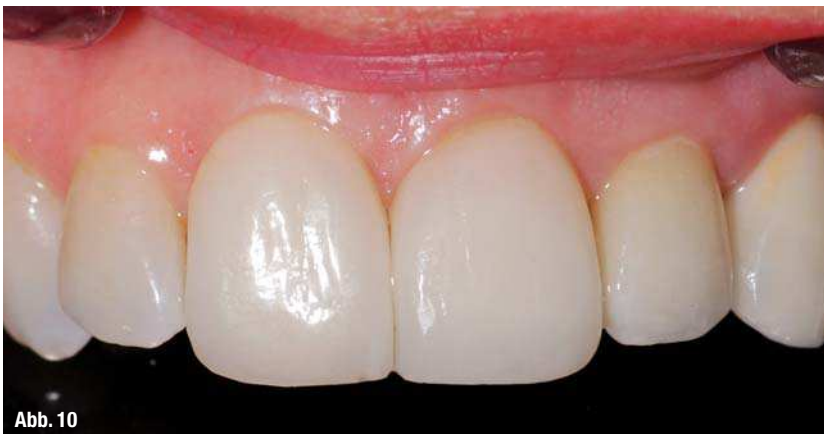

Abb. 10

**Kontakt**

Infos zum Autor

**Prof. Dr. Marcel Wainwright**  
 Dentalspecialists Düsseldorf/Universidad de Sevilla  
 Kaiserswerther Markt 25  
 40489 Düsseldorf  
 Wainwright@dentalspecialists.de  
 www.dentalspecialists.de

**ZTM Shahab Esfarjani**  
 Oral Designer  
 Smile D. Sign Studio GmbH  
 Oral Design Center Edeweck Germany  
 Oldenburgerstraße 13  
 26188 Edeweck

Literatur

Infos zum Autor